

رتینوپاتی دیابتی

Diabetic Retinopathy

براساس آمار سال ۲۰۱۴، تعداد افراد مبتلا به بیماری دیابت در جهان ۳۸۷ میلیون نفر بودند که تعداد آن در سال ۲۰۳۵ به ۵۹۲ میلیون نفر افزایش خواهد یافت. همچنین، با توجه به آمار NIH ۴۵-۴۰٪ بیماران دیابتی، دچار عارضه رتینوپاتی می‌باشند.

اپیدمیولوژی: رتینوپاتی دیابتی شایع‌ترین علت نابینایی در سنین ۲۰-۶۴ سالگی است. شیوع رتینوپاتی دیابتی، با مدت زمان ابتلا به دیابت و سن بیمار مرتبط است و رتینوپاتی دیابتی در کودکان زیر ۱۰ سال نادر است. پس از گذشت ۲۰ سال از ابتلا به بیماری دیابت، ۹۹٪ بیماران تیپ ۱ دیابت و ۶۰٪ بیماران تیپ ۲ دارای درجاتی از رتینوپاتی می‌باشند و در تیپ ۱، بروز رتینوپاتی و پیشرفت آن نسبت به تیپ ۲ بیشتر است. بالا بودن قند خون و عدم کنترل آن، افزایش فشار خون و لیپید سرم، مصرف سیگار، وجود نفروپاتی دیابتی، بالا بودن BMI، کم‌حرکی و ورزش نکردن، حاملگی، وضعیت شغلی، موقعیت اجتماعی و درآمد پایین، فاکتورهای مؤثر در ایجاد رتینوپاتی و پیشرفت آن در بیماران دیابتی می‌باشند.

پاتوژنز: علت دقیق رتینوپاتی دیابتی مشخص نیست، اما هیپرگلیسمی طولانی می‌تواند سبب تغییرات فیزیولوژیک، بیوشیمیایی و آسیب اندوتل عروق کوچک شود (میکروآنژیوپاتی). اولین تغییرات پاتولوژیک، کاهش پری‌سیت‌ها (Pericytes) و ضخیم شدن Basement Membrane کاپیلرها می‌باشند. این تغییرات سبب خونریزی، نشت سرم و ادم شبکیه می‌شوند. ادم اگر در ناحیه ماکولا باشد باعث کاهش دید می‌شود ولی در نواحی دیگر شبکیه، بدون علامت است. انسداد مویرگ‌ها موجب ایسکمی شبکیه، آسیب دیسک و عوارضی نظیر ایجاد عروق جدید در شبکیه می‌شود.

علائم و نشانه‌ها: مراحل اولیه رتینوپاتی دیابتی، فاز غیرپرولیفراتیو (NPDR) است، در این مرحله بیمار ممکن است هیچ علامت و شکایتی نداشته باشد. با پیشرفت بیماری، فرد وارد فاز پرولیفراتیو (PDR) شده که معمولاً علائم آن در بیمار قابل مشاهده می‌باشد.

معاینه کامل چشم برای همه بیماران دیابتی ضروری است که شامل؛ میزان دید (Visual Acuity)، میزان فشار چشم، بررسی کامل سگمان قدامی توسط دستگاه Slit Lamp، گونیوسکپی و معاینه سگمان خلفی یا افتالموسکپی می‌باشد. گشاد شدن مردمک برای معاینه دقیق شبکیه با استفاده از قطره‌های میدریاتیک صورت می‌گیرد. افتالموسکپی بصورت غیرمستقیم و با لنزهای مخصوص جهت ارزیابی استرئوسکوپیک شبکیه، مشاهده زجاجیه و پریفر شبکیه انجام می‌شود. در معاینه شبکیه اولین علامت ایجاد شده، میکروآنوریسم (Microaneurism) است که به دلیل آسیب دیواره کاپیلرها بصورت نقاط قرمز کوچک در شبکیه دیده می‌شود. خونریزی‌های نقطه‌ای (DOT) یا شعله شمعی (Flame Shape) در لایه‌های شبکیه؛ آگزودا (Exudate) که به علت نشت پروتئین از دیواره عروق شبکیه ایجاد می‌شود؛ کاتن وول (Cotton wool) که بدلیل ایسکمی لایه (Never Fiber) می‌باشد؛ وریدهای شبکیه دانه تسبیح (Venous Beading) و IRMA (Intraretinal Microvascular Abnormality) از دیگر علائم مشهود در فاز غیرپرولیفراتیو می‌باشند (تصویر ۱).

در فاز پرولیفراتیو (PDR) علاوه بر علائم فوق، نئوواسکولاریزاسیون در اثر پیشرفت ایسکمی شبکیه، خونریزی ویتره (زجاجیه)، دکلمان یا جداشدگی کششی شبکیه (Tractional Retinal Detachment) و پرولیفواسون فیبروواسکولار نیز قابل مشاهده می‌باشند (تصویر ۳ و ۲).

تصویربرداری: امروزه علاوه بر معاینات کلینیکی که نقش اساسی در تشخیص رتینوپاتی دارند، روش‌های تصویربرداری نظیر عکس‌برداری از شبکیه (فوندوس فوتوگرافی)، فلورسئین آنژیوگرافی و OCT (Optical Coherence Tomography) در تشخیص، درمان و پیش‌بینی آینده بیماری مؤثر می‌باشند.

درمان: کنترل دقیق سطح قندخون، کنترل فشار خون و سطح چربی، کاهش وزن، ترک سیگار و ورزش برای رتینوپاتی دیابتی توصیه می‌شود. بعلاوه، سه درمان اصلی برای این بیماری وجود دارد؛ (۱) لیزر، (۲) تزریقات کورتیکواستروئید و AntiVEGF داخل چشمی و (۳) جراحی. توجه به این نکته

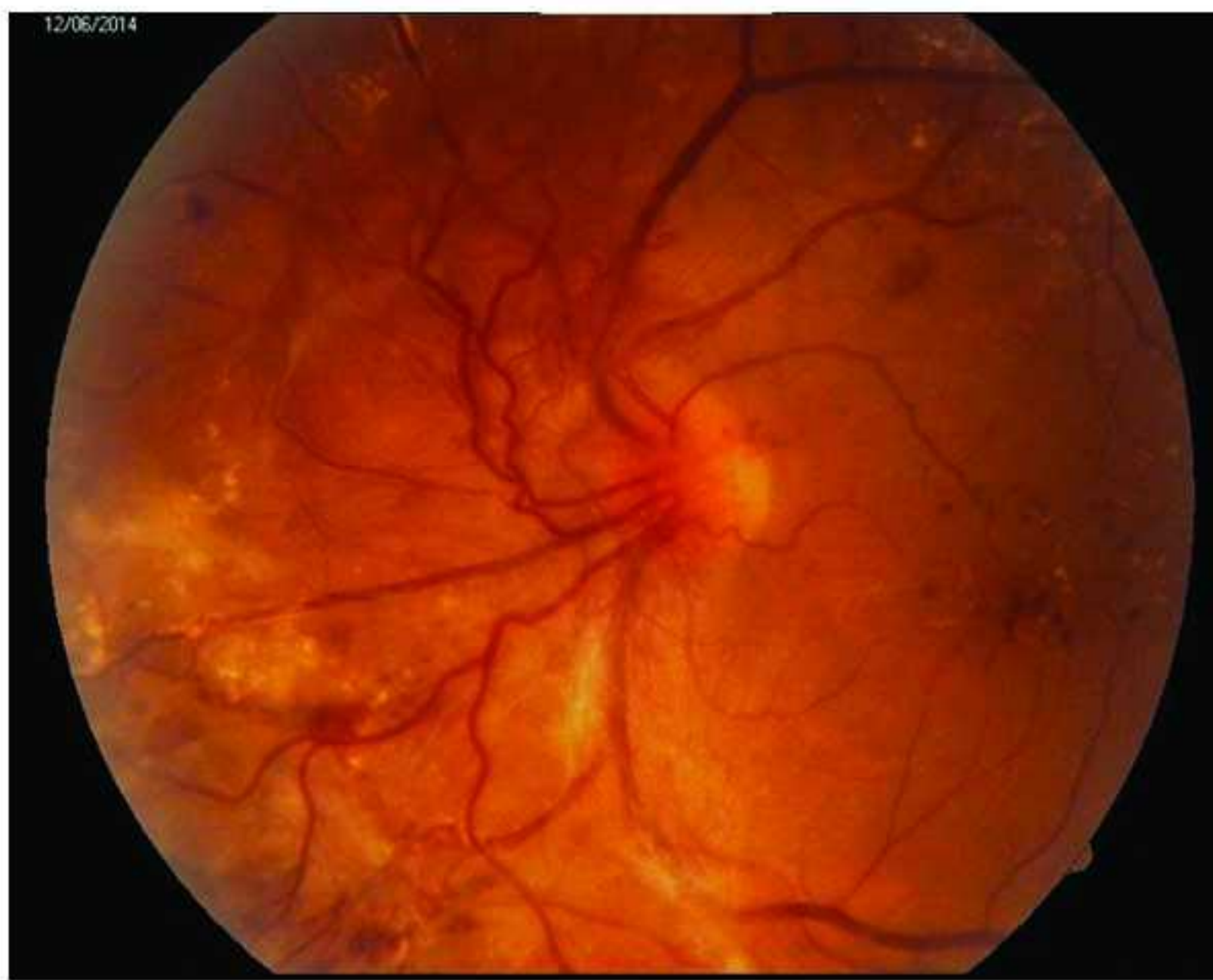


Alireza Rajati Haghi;
E-mail: rhaghi@yahoo.com

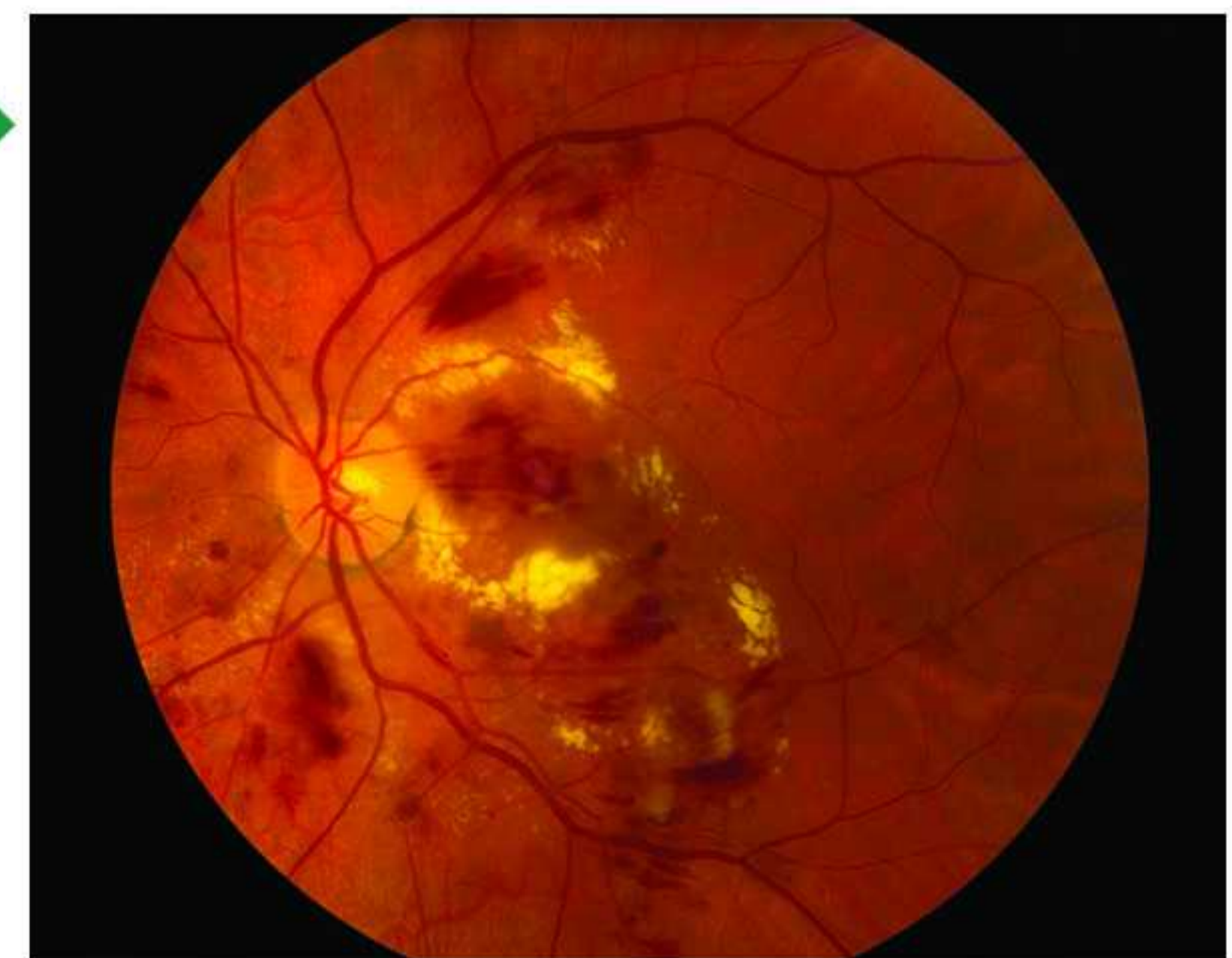دکتر علیرضا رجعتی حقی

فوق تخصص شبکیه و لیزر، بیمارستان رضوی، مشهد، ایران

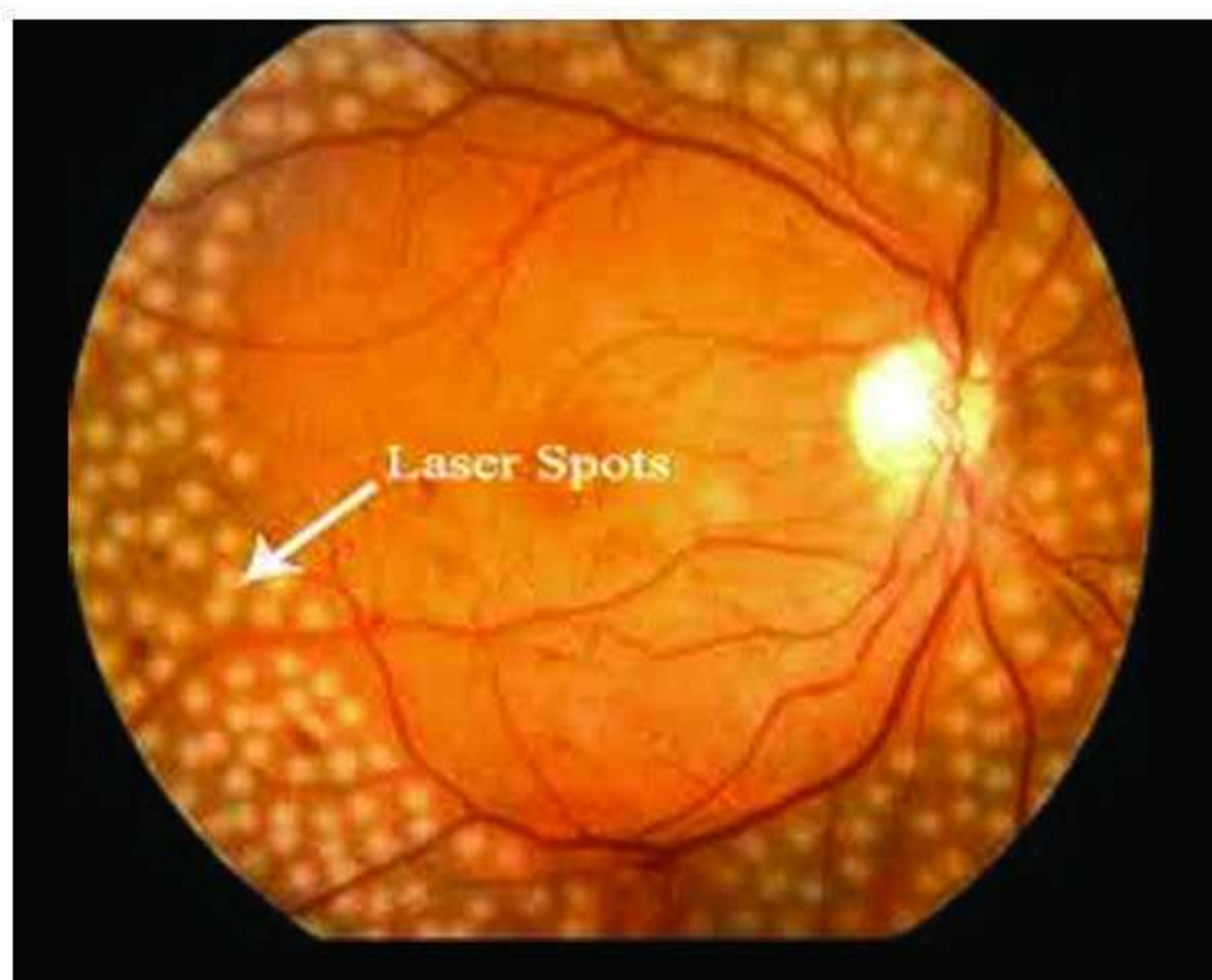
How to cite this article: Rajati Haghi A. Diabetic Retinopathy. J Mashhad Med Counc. 2016;20(1):20-1.



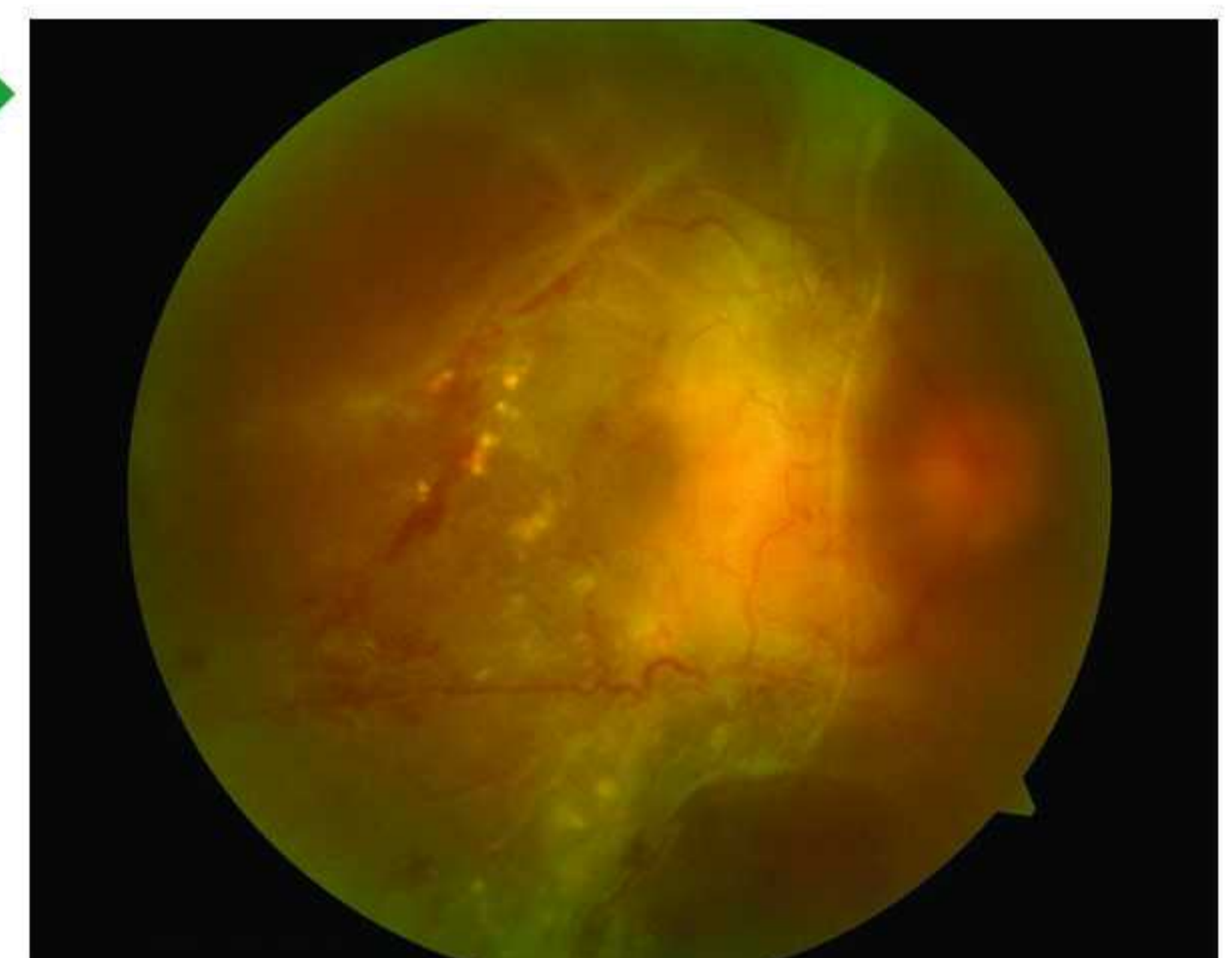
تصویر ۱: خون ریزی، تورم و آگزدا در فاز غیر پرولیفراتیو



تصویر ۲: ایجاد عروق جدید در شبکیه در فاز پرولیفراتیو



تصویر ۳: جداسدگی کششی در شبکیه در فاز پرولیفراتیو



تصویر ۴: نمایی از تصویر لیزر شبکیه در بیماران مبتلا به رتینوپاتی دیابتی

دکلمان شبکیه، پرولیفراسیون فیبروواسکولار، خونریزی‌های شدید و مزمن شبکیه و زجاجیه بکار می‌رود.

توصیه‌های مهم در رابطه با بیماران دیابتی: رتینوپاتی در بیماران دیابت تیپ ۱، در ۵ سال اول پس از تشخیص دیابت، نادر است لذا معاینه چشم ضروری نمی‌باشد. در مقابل، درصد بالایی از بیماران دیابت تیپ ۲ در زمان تشخیص، رتینوپاتی دارند و حتما باید بلافاصله معاینه چشم انجام شود. فاصله بین معاینات چشم بستگی به شدت رتینوپاتی و گرفتاری چشم دارد. در موارد خفیف، فاصله معاینات بین ۹-۱۲ ماه است و در موارد شدید معاینات در فاصله ۳-۴ ماه لازم می‌باشد. همچنین، حاملگی خطر رتینوپاتی دیابتی را افزایش می‌دهد، در نتیجه معاینه چشم برای خانم‌های دیابتی باردار در سه ماهه اول ضروری می‌باشد.

تشخیص سریع و به موقع رتینوپاتی در بیماران دیابتی اهمیت بسیار زیادی دارد لذا مطابق آمار منتشر شده، با توجه به تعداد زیاد بیماران دیابتی در ایران؛ متأسفانه تشخیص بیماری و درمان در بسیاری از بیماران در زمان مناسب صورت نمی‌گیرد. در نتیجه، این افراد در هنگام مراجعه به متخصص دارای رتینوپاتی پیشرفته و بسیار شدید می‌باشند. در بسیاری از موارد تشخیص و درمان به موقع از نابینایی جلوگیری می‌کند، بنابراین توصیه می‌شود که همه بیماران دیابتی به محض تشخیص بیماری، معاینه چشم شوند.

حائز اهمیت می‌باشد که این درمان‌ها سبب جلوگیری از پیشرفت کاهش دید و نابینایی می‌شوند و قابلیت درمان رتینوپاتی را ندارند. لیزر از درمان‌های قدیمی و اصلی رتینوپاتی است. دو نوع لیزر قابل انجام است؛ (۱) لیزر ماکولا یا Macular Photocoagulation (MPC) که در درمان ادم ماکولا به کار می‌رود و (۲) لیزر Panretinal (PRP) Photocoagulation در درمان فرم پرولیفراتیو (PDR) استفاده می‌شود و تمام نواحی شبکیه غیر از ناحیه دیسک و ماکولا مطابق با پروتکل‌های خاص، لیزر کامل می‌شوند (تصویر ۴).

تزریقات داخل چشم: با توجه به پیشرفت‌های اخیر در تشخیص علت رتینوپاتی دیابتی نظیر علل التهابی و همچنین نقش استفاده از تزریق داروهای داخل چشمی نظیر کورتیکواستروئیدها یا داروهای AntiVEGF، تزریق داخل چشمی جایگاه ویژه‌ای در درمان ادم ماکولا و حتی فرم‌های پرولیفراتیو رتینوپاتی پیدا کرده است. مطابق آخرین بررسی DRCR.net چشمی داروهای AntiVEGF نظیر Aflibercept و Bevacizumab و Ranibizumab نقش بسیار مهمی در درمان ادم ماکولای دیابتی دارند. **جراحی:** ویتراکتومی پارس پلانا در موارد عدم پاسخ به درمان‌های لیزر و تزریقات در رتینوپاتی دیابتی پیشرفته و عوارض آن نظیر

لطفاً به این مقاله از ۱ تا ۲۰ امتیاز دهید و به شماره پیامک مجله (۳۰۰۰۷۸۳۸) ارسال فرمایید.

کد مقاله: ۷۰۰۶ نحوه امتیازدهی: امتیاز - شماره مقاله

References

- 1.Scott IU, Flynn H, Smiddy W. Diabetes and Ocular Disease : Past, Present and Future Therapies. 2th ed. San Francisco: American Academy of Ophthalmology; 2009.
- 2.Ryan S ,Schachat A, Wilkinson CH, Hinton D, Sadda S, Wiedemann P. Retina. 5th ed. Netherland: Elsevier; 2013.